

Projet Humanitaire Afrique Nord Sud



29C, chemin des Bûcherons 68400 RIEDISHEIM
 WEB www.phans.asso.fr E-MAIL phans@frec.fr

Le mot du président Dr Vincent Stoffel

Chers amis,

A mon grand effarement, j'ai constaté que le dernier bulletin « quatre pages » concernait le numéro 41 annonçant le concert annuel du PHANS le samedi 25/11/2017 au Foyer Sainte Geneviève, place du Printemps à Mulhouse.

Depuis cette date, beaucoup d'eau a coulé sous les ponts et le monde a radicalement changé.

Deux concerts ont eu lieu avec un grand succès au Temple Saint Etienne respectivement en novembre 2018 et en novembre 2019 grâce au Duo Emosso (piano à quatre mains) et aux instrumentistes à cordes venus grâce à mon ami guitariste le Dr Cantini.

PHANS a fêté ses 20 ans le 27 décembre 2019. De notre première mission dans la vallée de l'Ouémé au Bénin Sud (Dr Frédéric Chagué et Dr Vincent Stoffel fin 1999 - début 2000 à notre dernière en date à Fô-Bouré (Mme Patricia Fonné et Dr Sophiane Houamria) du 3 au 18 janvier 2020, vingt ans se sont écoulés... Faut-il rappeler l'incipit écrit par Paul Nizan dans son roman *Aden Arabie* : « J'avais vingt ans et je ne laisse-

rai personne dire que c'est le plus bel âge de la vie. Tout menace de ruine un jeune homme : l'amour, les idées, la perte de sa famille, l'entrée parmi les grandes personnes. Il est dur à apprendre sa partie dans le monde. » ?

Cela est d'autant plus difficile qu'il y a un trimestre que nous avons arraché le dernier feuillet calendaire d'une année que l'on peut, sans nul doute, qualifier d'annus horribilis ! Horreur épidémiologique, horreur sanitaire, horreur sociale, horreur économique, horreur spirituelle (et j'en oublie...) sont devenues notre quotidien. Dans ce chaos, comment donner un sens à nos vies ? Vivons mais appliquons à notre quotidien les valeurs de vigilance et de persévérance qui nous permettront de vaincre cet ennemi nommée SARS CoV 2 affublé du sobriquet de COVID 19 !

Avant le premier confinement (17 mars 2020 à 12h00), nous avons encore eu le bonheur de réunir le samedi 14 mars 2020 notre Bureau puis notre Assemblée Générale annuelle au domaine du Doppelsbourg mis gracieusement à notre disposition par Mr Jean-Jacques Bach. Ce dernier a réci-

divé pour notre dernier Bureau du 24 octobre 2020.

Dans ce Bulletin, je souhaite mettre à l'honneur nos partenaires béninois qui doivent aussi faire face à l'ennemi fourbe déjà cité.

Une dotation de 5 000 Euros a été octroyée en 2020 :

- au Centre de Récupération et d'Education Nutritionnelles à Fô-Bouré sous la direction de Sr Félicité Perpétue,
- à l'Hôpital Diocésain Saint Jean de Dieu à Boko (page 2) sous la direction du Dr Jean Agbegbanou et
- à l'Hôpital Ophtalmologique Saint André à Tinré (pages 3 et 4) sous la direction du Dr Paul Ayemonna.

Merci à Mr Denis Le Baler dont la société de fret aérien Airnautic France nous a transporté gracieusement du matériel médical (dont le Rétinographe Non Mydriatique ou RNM) de Mulhouse à Cotonou.

Enfin, je vous convierai à notre première Assemblée Générale distancielle (page 4) .

Un grand merci aussi à vous qui nous soutenez avec constance depuis le début de notre aventure humanitaire !



Pathologies déclarées, pathologies observées et priorités de santé dans un district rural au Bénin

V. Stoffel et Frédéric Chagué

DANS **SANTÉ PUBLIQUE** 2001/1 (Vol. 13), PAGES 17 à 25

Le premier article du PHANS paru dans *Santé Publique* est une étude épidémiologique concernant 460 consultations effectuées par les docteurs Chagué et Stoffel dans la vallée de l'Ouémé (Bénin) fin 1999 - début 2000

News de l'Hôpital Saint Jean de Dieu à Boko, Borgou, Bénin



Remise de 2 000 euros en juin 2019 pour la formation de Mr Ghislain Adjidome avec de gauche à droite : Mr Mortas, Dr Agbegbanou, Mme Agonkan et Dr Stoffel

PHANS a toujours eu à cœur de promouvoir la santé et son accès au Bénin à travers des projets dans des endroits stratégiques. A côté de transferts de techniques et de technologies vers le Sud (voir pages suivantes) et de missions médicales où nous formons nos alter ego par compagnonnage ; PHANS a beaucoup misé dans des formations diplômantes avec une préférence particulière pour celles se déroulant dans le sous-continent ouest-africain francophone. Ainsi Mr Emmanuel Zounménéou a été notre premier infirmier diplômé de l'Ecole Nationale d'Infirmières et d'Infirmiers Adjoints du Bénin (ENIAB) en juin 2005.

Dès septembre 2016, le père Dominique Adjé, alors en poste comme directeur à l'Hôpital Saint Jean de Dieu à Boko, nous avait déjà entretenu de l'absolue nécessité de former un infirmier anesthésiste à Niamey au Niger. Suite à l'abandon d'un autre projet, le père Adjé et Dr Stoffel ont envisagé en avril 2017 le soutien financier du projet. Le Bureau du PHANS a donné une réponse positive.

Mr Ghislain Adjimone, infirmier diplômé, s'expatrie ainsi au Niger

pour une formation diplômante de « Technicien Supérieur en Anesthésie Réanimation » ou TSAR de trois années 2017/2020 à la Faculté des Sciences de la Santé de l'Université Abdou Moumouni de Niamey.

En juin 2019, PHANS remet au nouveau directeur de Boko, Dr Jean Agbegbanou, une bourse de 2 000 Euros pour l'année universitaire en cours de ladite formation.

Laissons l'intéressé s'exprimer à travers ses courriels.

Courriel du 15/10/2018 : « Bonjour monsieur Vincent ; Je suis Adjidome Ghislain et j'écris depuis Niamey où je suis en formation d'anesthésie. Je viens de finir la première année qui a été très difficile pour moi financièrement. Grande était ma joie quand j'ai reçu le courrier du père Dominique Adjé qui me notifiait la prise en charge des frais de formation hors hébergement et restauration. .../... Merci. »

Courriel du 9/05/2019 : « Bonjour docteur Vincent ; Pour l'instant nous sommes en stage pratique. Les cours sont suspendus pour raison de grève par les enseignants cher-

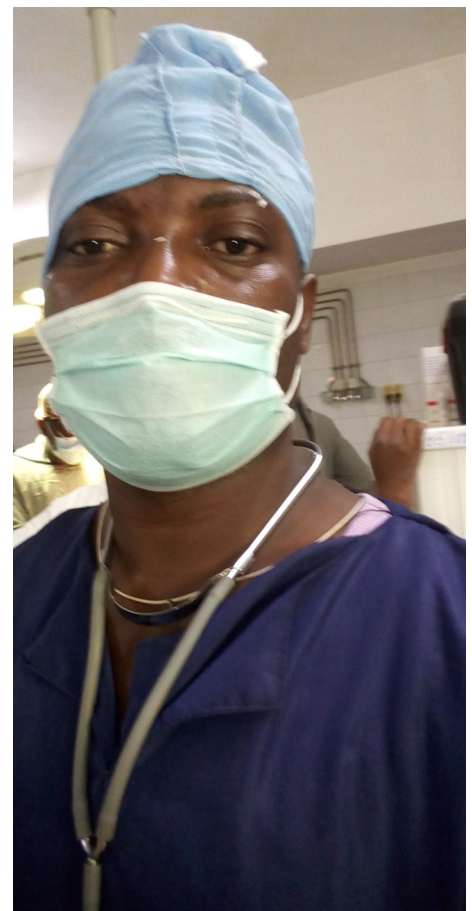
cheurs. Actuellement à Niamey, il fait très chaud. Merci beaucoup pour le soutien. »

Courriel du 6/09/2019 : « Bonjour Dr Vincent ; C'est avec beaucoup de plaisir et un cœur débordé de joie que je vous annonce mon passage en 3ème année de formation TSAR avec une moyenne de 14,37/20 et 1er de la promotion. »

Courriel du 6/01/2020 : « Nous voilà en 2020. C'est une Grâce exclusive de notre Père Céleste. .../... Merci bien à vous et à toute l'équipe. »

Courriel du 2/02/2021 : « Bonjour docteur ; .../... Je vous annonce que la formation est terminée avec succès grâce à l'aide de Dieu et votre soutien financier et moral. Tout cela a fait de moi une nouvelle personne dans une nouvelle carrière. Je viens vous dire grand et très grand merci. .../... »

Que du bonheur pour le PHANS !



Mr Ghislain Adjidome en octobre 2018 alors qu'il était aux études à Niamey pour devenir TSAR

Adresse à l'Assemblée Générale du PHANS

Dr Paul Ayemonna, directeur de l'HOSAT

Par la présente adresse à l'Assemblée Générale des membres du Projet Humanitaire Afrique Nord Sud (PHANS), je voudrais témoigner de la gratitude de l'archidiocèse de Parakou en général et de tout le personnel de l'Hôpital Ophtalmologique Saint André de Tinré (HOSAT) en particulier pour votre soutien significatif et éloquent.

Votre puissant soutien financier à l'HOSAT, au plus fort de la crise sanitaire mondiale due au coronavirus, nous a particulièrement marqués.

Je vous assure que le rétinographe, gracieusement mis à notre disposition, marche à merveille. Bien que le taux de fréquentation ait baissé de

façon drastique, nous pratiquons en moyenne deux rétinographies par semaine. Le Dr Wilfried Assogba en tête et tout le personnel s'occupent jalousement de cet équipement.

Les tonomètres à flux d'air ont contribué à l'amélioration de la qualité de nos consultations, de par leur précision et le confort pour le patient.

Les tests d'allergologie avec la formation reçue du Dr Vincent Stoffel assisté de Mr Patrick Mortas ont permis la détection et l'éviction de plusieurs allergènes chez les patients, en particulier les enfants souffrant de Limbo-Conjonctivite Endémique Tropicale (LCET). Nous

avons dû suspendre ce test pour le moment à cause de la pandémie du coronavirus et du respect des mesures barrières qui en résulte.

Je reste confiant que la coopération entre le PHANS et l'HOSAT va se poursuivre et se développer au-delà de cette pandémie de la COVID 19.

A tous les membres du PHANS et à son Président, le Dr Vincent Stoffel en particulier, j'adresse mes sincères et fraternelles salutations et toute mon admiration pour votre engagement humanitaire qui transcende frontières, couleurs de peau et religions... »

Deux histoires ophtalmologiques

Dr Wilfried Assogba, ophtalmologiste à l'HOSAT

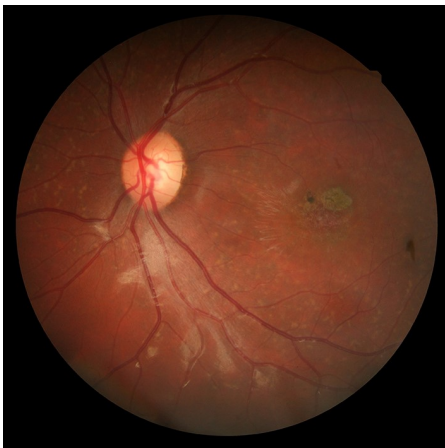La première histoire est celle de Mlle A. O., âgée de 15 ans, scolarisée, qui a consulté, accompagnée de son père, pour baisse visuelle de loin évoluant depuis plusieurs années.

Elle a déjà consulté dans d'autres centres où des traitements médicaux et même une prescription de lunettes ne lui ont pas apporté satisfaction.

Ses antécédents médicaux familiaux et personnels étaient sans particularités.

Son acuité visuelle de loin sans correction était de 2/10 non améliorables aux deux yeux.

L'examen du segment antérieur des deux yeux à la lampe à fente était



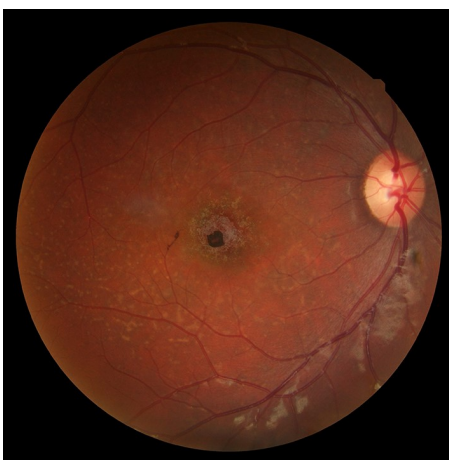Rétinographie de l'œil gauche de Mlle A. O. : à 1/2 rayon de 03h00 la macula est remaniée et à 1/2 rayon de 10h00 la papille est normale.

normal.

La pression intraoculaire prise au tonomètre à flux d'air était normale.

C'est la photographie du fond d'œil, réalisée avec le rétinographe non mydriatique qui nous a permis d'objectiver une dystrophie maculaire bilatérale probablement congénitale de type Fundus Flavimaculatus avec une cicatrice maculaire à droite.

Nous avons pu expliquer au papa et à la patiente, images à l'appui, le caractère irréversible des lésions constatées et l'orienter pour la suite de ses études.



Rétinographie de l'œil droit de Mlle A. O. : au centre de l'image la macula est remaniée avec une cicatrice centrale et la papille (à 03h00) est normale.

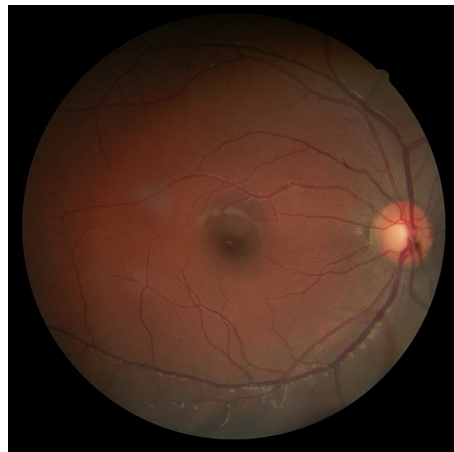La deuxième histoire est celle de Melle C. S., âgée de 22 ans, scolarisée, venue pour baisse visuelle de loin et de près depuis 2 ans.

Son acuité visuelle de loin sans correction était de 3/10 aux deux yeux améliorables à 8/10 avec une correction optique.

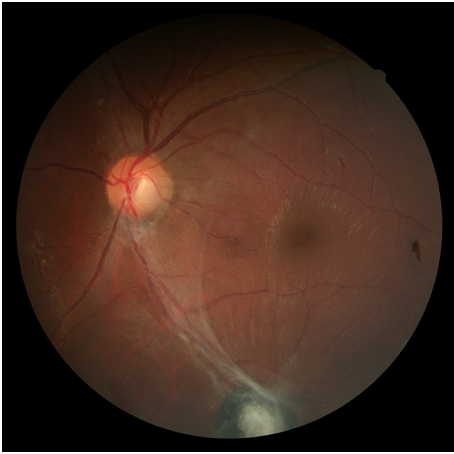
L'examen du segment antérieur des deux yeux à la lampe à fente était normal.

La rétinographie réalisée chez cette patiente nous a permis d'objectiver à gauche des proliférations vitréo-rétiniennes à partir d'une cicatrice de chorioretinite. Une traction vitréo-maculaire est fortement suspectée.

Grâce à la photographie du fond d'œil, nous avons pu constater les tractions vitréo-rétiniennes pouvant



Rétinographie de l'œil droit de Melle C. S. : au centre de l'image la macula est normale et la papille (à 03h00) est également normale.



Rétinographie de l'œil gauche de Melle C. S. : à 3/4 rayon de 03h00 la macula est normale ; à 1/2 rayon de 10h00 la papille est normale mais à 06h00 il existe une cicatrice de chorioretinite avec des phénomènes de traction (voile blanchâtre) sur la macula et la papille.

à la longue endommager la macula et compromettre le pronostic visuel à long terme de la patiente.

Ces deux histoires sont édifiantes et expliquent parfaitement la valeur ajoutée d'un Rétinographe Non Mydriatique dans un hôpital ophtalmologique disposant d'une équipe de chirurgiens ophtalmologistes et d'un bloc opératoire.

Ainsi la première histoire est caricaturale et le RNM a permis :

- d'asseoir précisément le diagnostic,
- d'éviter un péril économique familial
- et de réorienter la jeune fille vers une activité professionnelle compatible avec l'évolution irréversible de cette pathologie au-delà de toute ressource thérapeutique car inaccessible à tout traitement en l'état actuel des connaissances de la science médicale.

La seconde histoire, moins dramatique, met en évidence une pathologie découverte incidemment et peu active dans l'immédiat. Néanmoins

cette pathologie peut menacer à terme le pronostic visuel de l'œil gauche par traction sur la macula. Pour l'instant, la surveillance régulière par RNM interposé permettra d'évaluer itérativement les effets mécaniques sur la macula d'une éventuelle mais très suspectée traction vitéo-maculaire.

La chirurgie de la rétine ne se pratique pas encore au Bénin et reste l'apanage de rares centres dont un centre situé au Cameroun. En tout état de cause, la famille de la seconde patiente n'a pas les moyens de supporter une évacuation sanitaire et une hospitalisation au Cameroun. Rappelons que, même dans les pays du Nord, la chirurgie rétinienne reste souvent la chirurgie de la dernière chance avec des résultats variables.

Le coût d'une rétinographie à l'HO-SAT est de 10 000 francs CFA pour les patients à revenus faibles (coût ordinaire) et de 15 000 francs CFA pour ceux souhaitant soutenir l'HO-SAT (coût de solidarité ou coût réel).

PRESTATIONS EN FRANCS CFA	COÛTS EN 2021	PRESTATIONS À COÛTS RÉELS	COÛTS EN 2021 EN FRANCS CFA
Consultation adulte	2.500	Consultation	10.000
Consultation enfant	2.000	Chirurgie de la cataracte	60.000
Chirurgie de la cataracte (enfant et adulte)	38.000	Consultation en optométrie	2.500
Consultation en optométrie	1.500	Hospitalisation (forfait séjour de six jours)	30.000
Hospitalisation (forfait séjour de six jours)	2.000	OCT maculaire	45.000
OCT maculaire	35.000	OCT papillaire	45.000
OCT papillaire	35.000	Pachymétrie	10.000
Pachymétrie	5.000	Laser YAG	30.000
Laser YAG	20.000	Fond d'œil	10.000
Fond d'œil	5.000	NFS complète	5.000
Glycémie	1.000	Glycémie (dosage)	2.000
Prick-test	6.000	Rétinographie	15.000
Rétinographie	10.000	Prick-test	10.000
Echo-Scan A	5.000		
Echo-Scan B	5.000		

Assemblée Générale obligatoire annuelle statutaire Samedi 8 mai 2021 de 15h00 à 17h00 en visioconférence

Depuis mars 2020, deux termes se sont immiscés subrepticement dans

notre vocabulaire : présentiel et distanciel ...

Voici l'ordre du jour de notre AG :

PROJET HUMANITAIRE AFRIQUE NORD SUD

**phans@free.fr
www.phans.asso.fr**

**MERCI D'ADRESSER VOS
DONS LIBELLES AU NOM DU
« PHANS » A NOTRE
TRESORIER ADJOINT :**

**MR PATRICK MORTAS
12, RUE JOSEPH HUNOLD
68120 PFASTATT**

Ainsi notre Assemblée Générale obligatoire annuelle statutaire aura lieu en distanciel (car le contexte épidémiologique reste hypothétique) le samedi 8 mai 2021 de 15h00 à 17h00 en visioconférence.

Il vous faudra installer le logiciel de visiophonie ZOOM (il est gratuit pour une utilisation « domestique ») puis vous connecter à partir de 14h45 avec le lien suivant :

<https://zoom.us/j/96326781557>
ID de réunion : 963 2678 1557.

- Point 1 : rapport d'activités 2020
- Point 2 : rapport financier 2020, rapport des réviseurs aux comptes puis vote pour l'approbation des comptes 2020
- Point 3 : présentation et vote du budget prévisionnel 2021
- Point 4 : désignation de deux réviseurs aux comptes pour l'exercice 2021
- Point 5 : projets 2021
- Point 6 : Bureau à compter du 1^{er} juin 2021
- Point 7 : Divers et clôture à 17h00

Connectez-vous nombreux car nous avons besoin de votre présence distancielle à défaut de pouvoir se réunir en présentiel ! Merci par avance.